Ciencia Odontológica
Vol. 7 Nº 2 (Julio-Diciembre 2010), Pág. 163 - 168
ISSN 1317-8245 / Depósito legal pp 200402ZU1595

Tumor odontogénico adenomatoide con características inusuales. Reporte de un caso

Orlando Yoris[1]*, Yelitza Patiño[2], Hueel Albarbour[2] y Saúl Pereira[3]

[1]Odontólogo. Cursante del postrado de Docencia Clínica.
[2]Odontólogo Residente del postgrado de Cirugía Bucal.
[3]Doctor en Odontología.
Facultad de Odontología, Universidad del Zulia
orlandoxus@hotmail.com, saulpe49@yahoo.com

Resumen

Introducción: El tumor Odontogénico Adenomatoide, es una neoplasia benigna, asintomática, de crecimiento lento. Se caracteriza por ser mas frecuente en el sexo femenino, en la segunda década de la vida. Tiene marcada predilección por el maxilar. Se observa radiograficamente como una imagen radiolúcida unilocular, con variable cantidad de áreas radiopacas, correspondientes a calcificaciones. **Objetivo**: El propósito de este trabajo es reportar un caso de Tumor Odontogénico Adenomatoide, el cual presentó características clínicas inusuales. **Reporte del caso:** Se trata de paciente masculino de 16 años de edad quien acude a esta institución por presentar asimetría facial inferior derecha, asintomática, con un año aproximado de evolución. Se observó expansión marcada de la cortical vestibular mandibular. Radiográficamente se evidenció una imagen radiolúcida unilocular, causando desplazamiento dental y rizoclasia. A través de la biopsia incisional se diagnostica: Tumor Odontogénico Adenomatoide. **Conclusiones**: A pesar de que el tumor odontogénico adenomatoide es considerado un tumor inocuo, el caso presentado sugiere que puede llegar a comportarse como una neoplasia localmente agresiva, alcanzando un tamaño mayor de lo usual, que pudiese llevar al paciente a ser sometido a una cirugía mutiladora.

Palabras clave: neoplasia, odontogénica, benigna, adenomatoide.

* Autor para la correspondencia. Teléfono: 0414-6352139

Recibido: 12-02-09 / Aceptado: 05-10-10

Adenomatoid Odontogenic Tumor with Unusual Features. A Case Report

Abstract

Introduction: The adenomatoid odontogenic tumor is a slow-growing, asymptomatic, benign lesion. It is more frequent in females in the second decade of life. It has a marked predilection for the maxilla. Radiographically, it is observed as a radiolucent image, with a variable quantity of radiopacity due to calcifications. **Objective**: The purpose of this paper is to report a case of adenomatoid odontogenic tumor with unusual features. **Case Report:** A 16-year-old male patient who goes to this institution due to marked facial asymmetry and marked vestibular cortical expansion in the right anterior mandibular area. X-rays showed a well-defined radiolucency causing teeth mobility and rizoclasia. Through an incisional biopsy, an AOT was diagnosed. **Conclusions:** Although the odontogenic adenomatoide tumor is considered a benign tumor, the case presented suggests that it could behave like a locally aggressive neoplasia, reaching a greater than usual size, which could lead the patient to undergo mutilating surgery.

Key words: neoplasia, odontogenic, benign, adenomatoid..

Introducción

El Tumor Odontogénico Adenomatoide (TOA), es una neoplasia benigna clasificada por la Organización Mundial de la salud (WHO siglas en Inglés), como un Tumor Odontogénico epitelial con estroma fibroso maduro, y sin elementos ectomesenquimales odontogénicos.[1]

Constituye aproximadamente el 3% de los tumores odontogénicos. Algunos autores consideran que puede formarse de restos de la lámina dental, aun cuando hay evidencias de su origen a partir del epitelio del órgano del esmalte[1-3].

Más de dos tercios son diagnosticados en la segunda década de la vida, con predilección por el sexo femenino. Kearns y col., reportaron un caso de un TOA periférico en un paciente de tres años de edad [1,2,4-6].

La gran mayoría de los TOA son intraóseos, observándose radiográficamente como una imagen radiotransparente unilocular, bien delimitada asociada con frecuencia a un diente incluido, que en el 60% de los casos es un canino, denominándose foliculares (variante más frecuente), otros a pesar de ser intraóseos, exhiben el mismo tipo de imagen, pero no presentan tal asociación (extrafoliculares), ubicándose entre las raíces de los dientes y como tercera variante la periférica, la menos común, afectando sólo el tejido blando[2,3,5,7].

Con menor frecuencia dentro de la imagen radiotransparente se puede detectar pequeñas áreas radiopacas, correspondientes a calcificaciones distróficas o a material dental calcificado[3,8].

Existe una marcada preferencia de este tumor, cualquiera sea su tipo, por el maxilar, especialmente por el sector anterior. Aunque en menor proporción, hay múltiples publicaciones, donde los pacientes han sido afectados en la mandíbula[1,2,5,7].

Esta neoplasia es de crecimiento lento, y generalmente asintomática, las lesiones intraóseas pequeñas, pueden ser detectadas a través de exámenes de rutina o cuando se realizan estudios imagenologicos para determinar la ausencia clínica de un diente, sin embargo, al alcanzar cierto tamaño, son capaces de causar expansión, que pudiese llegar a ser ligeramente dolorosa, e incluso perforación de la cortical, mientras que las extraóseas, cuando se hacen evidentes, se observan como un agrandamiento nodular asintomático, de base sésil en la encía, del mismo color de la mucosa normal, que no puede ser distinguido clínicamente de algunas lesiones gingivales[2,6,9,10].

Microscópicamente está rodeado por una capsula de tejido conectivo. Está constituido por células epiteliales fusiformes, organizadas en cordones, sabanas, y masas concéntricas, algunas de las cuales forman en su parte central estructuras similares a los conductos de las glándulas salivales, característica a la que le debe su denominación en el pasado de Adenoameloblastoma. Variables cantidades de material eosinofílico el cual ha sido denominado amiloide, pues se tiñe con las coloraciones especificas para esta sustancia, se detecta. Algunos TOA contienen dispersas a través del tumor pequeños focos de calcificaciones, interpretados como formaciones defectuosas de esmalte, mientras que en otros se observa grandes extensiones de material calcificado o no, que pudiese corresponder a dentina o cemento[1,2,4,5,11].

El propósito de este trabajo es el de reportar, un caso de un Tumor Odontogénico Adenomatoide en una localización poco frecuente y de mayor tamaño de lo usual, discutiendo sus aspectos clínicos, radiográficos y microscópicos, comparándolos con lo reportado en la literatura mundial.

Reporte del caso

Paciente masculino de 16 años de edad, quien manifiesta que acude a la consulta de Cirugía Bucal y Máxilofacial, por presentar un aumento de volumen en el mentón. Extrabucalmente se observó marcada asimetría facial en el tercio inferior, lado derecho de la cara, sin cambio de coloración de la piel, duro a la palpación (Figuras 1 y 2). Al examen intrabucal se detecta expansión de la cortical vestibular.

Radiográficamente se evidenció una imagen radiotransparente, redondeada, bien delimitada, involucrando la corona del primer

Figura 1. Asimetría del tercio inferior facial.

Figura 2. Agrandamiento marcado lado derecho.

premolar inferior derecho, el cual estaba ubicado cercano a la basilar mandibular. La lesión estaba causando desplazamiento del canino, segundo premolar y primer molar del mismo cuadrante, además de rizoclasia del canino y del molar (Figura 3).

La lesión había estado presente aproximadamente por un año y había sido asintomática durante todo ese tiempo.

No se determinaron antecedentes familiares o sistémicos que pudiesen tener relación con la enfermedad actual.

El diagnóstico diferencial planteado fue el siguiente:

- Tumor Odontogénico Quístico Queratinizante (Queratoquiste Odontogénico)
- Ameloblastoma.
- Tumor Odontogénico Adenomatoide.

Una vez realizados los exámenes de rutina se realiza, bajo anestesia local, la toma de una biopsia incisional (Figura 4).

El tejido obtenido es colocado en formalina al 10% y enviado para su preparación y estudio por un Patólogo Bucal al Centro Clínico La Sagrada Familia de la ciudad de Maracaibo.

El reporte de la biopsia reveló:

- Estudio macroscópico: "Material recibido constituido por dos fragmentos de tejido blando, marrón claro, midiendo el mayor de ellos 0,8 cm. Al corte blandos, igual color. Se incluye en su totalidad."
- Estudio microscópico: "Proliferación de células pequeñas basaloides, hipercromáticas, con escaso citoplasma, organizadas en forma de estructuras arremolinadas, algunas redondas con un lumen central, similar a un conducto glandular. Se observa áreas hialinizadas y calcificaciones" (Figura 5).

Fue diagnosticado como: Tumor Odontogénico Adenomatoide.

El postoperatorio transcurrió sin complicación. Actualmente el paciente está siendo preparado para la eliminación total de la lesión.

Figura 3. Imagen radiotransparente asociada al canino incluido. Desplazamiento dental y rizoclasia.

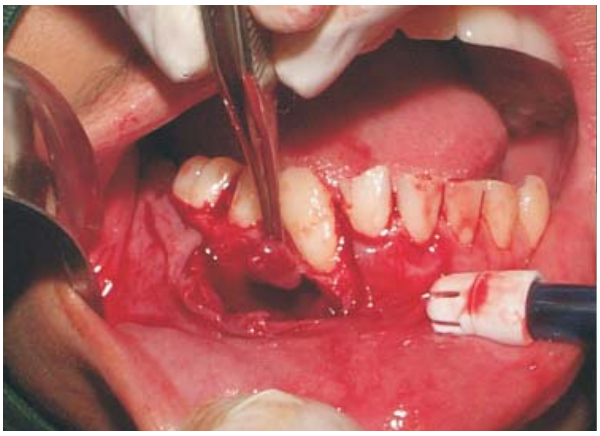

Figura 4. Biopsia incisional.

Discusión

El Tumor Odontogénico Adenomatoide constituye el 3% de los tumores Odontogénicos. Es una neoplasia benigna de crecimiento lento, no agresiva, que rara vez sobrepasa 1,5 cm en su mayor dimensión[1,2]. Sin embargo, en algunos casos, como el aquí presentado, es capaz de alcanzar gran tamaño, producir una marcada expansión de las corticales, desplazamiento dental, e incluso rizoclasia, por lo que un correcto diagnóstico y tratamiento son

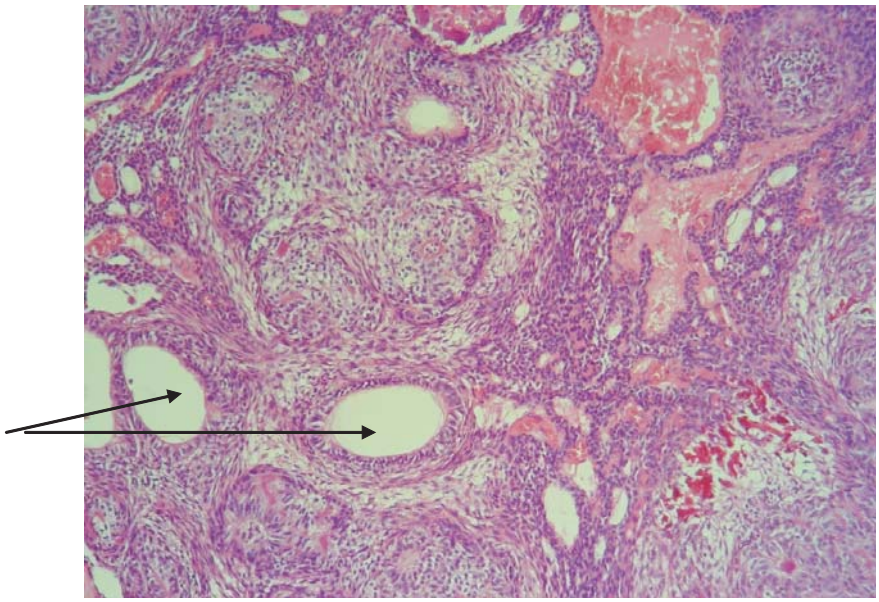

Figura 5. Microfotografia donde se observa células pequeñas y estructuras que semejan conductos glandulares (flechas). Tinción H&E. 10X.

importantes para su pronostico. Su localización predilecta es en el maxilar, y asociado con mayor frecuencia a un canino, aunque hay reportes, en menor proporción, de su localización en mandíbula[2,5,7] como el paciente descrito en este trabajo, quién presentó un TOA en esta localización inusual y asociado a un premolar. La mayoría de los autores coinciden en que afecta principalmente pacientes en la segunda década de vida, del sexo femenino[2,4,6]; características que coinciden parcialmente con el caso objeto de este estudio, ya que se trataba de un paciente joven pero del sexo masculino. El aspecto radiográfico de esta neoplasia es el de una imagen radiotransparente bien delimitada, en ocasiones con áreas radiopacas, que en un gran porcentaje de los casos se asocia a un diente impactado[2,3,5]. Esto coincide parcialmente con el caso objeto de este reporte, puesto que la imagen radiográfica detectada era radiotransparente unilocular, bien delimitada, pero no se observaron las áreas radiopacas. Las características microscópicas del TOA aquí descrito, coinciden exactamente con lo encontrado en la literatura consultada[1,2,4,5,11]. En cuanto al diagnóstico diferencial planteado, se tomó en cuenta estas tres entidades: Tumor Odontogénico Quístico Queratinizante (Queratoquiste Odontogénico), Ameloblastoma y Tumor Odontogénico Adenomatoide puesto que todas pueden presentarse asociada a un diente incluido. El queratoquiste Odontogénico y el Ameloblastoma como primera opción diagnóstica, ya que estas dos entidades alcanzan tamaños mayores que el TOA[2], por esta razón este último era la tercera opción y no una de las primeras.

A pesar que el Tumor Odontogénico Adenomatoide es considerado un tumor inocuo, este caso nos demuestra que puede llegar a comportarse como una neoplasia localmente agresiva, alcanzando un tamaño mayor de lo usual, que pudiese llevar al paciente a ser sometido a una cirugía mutiladora. Al igual que la mayoría de las neoplasias odontogénicas descritas tiene características clínico-radiográficas clásicas, sin embargo pueden variar, como en este caso, donde el paciente es del sexo masculino, la lesión está ubicada en la mandíbula y la destrucción ósea es tan marca-

da, que probablemente la cirugía excisional sea mutiladora, por lo cual se demuestra que no es posible en muchos casos realizar un diagnóstico acertado desde el punto de vista clínico.

El estudio microscópico es obligatorio en todos los tejidos eliminados de los pacientes, ya que es la única forma de obtener un diagnóstico definitivo, así como también el trabajo en equipo transdisciplinario.

Referencias

1. Barnes L, Eveson J, Reichart P, Sidransky D. Pathology and Genetics of Head and Neck Tumours. IARCPress. France. 2005.
2. Neville B, Damm D, Allen C, Bouquot J. Oral & Maxillofacial Pathology. Third edition. WB Saunders. 2008
3. Handschel JG, Depprich RA, Zimmermann AC, Braunstein S, Kübler NR. Adenomatoid odontogenic tumor of the mandible: review of the literature and report of a rare case. Head face Med. 2005 Aug 24; 1:3.
4. Vera Sempere FJ, Artes Martínez MJ, Vera Sirera B, Bonet Marco J, Follicular adenomatoid odontogenic tumor: immunohistochemical studyMed Oral Patol Oral Cir Bucal. 2006 Jul 1; 1:305-8.
5. Philipsen HP, Reichart PA. Adenomatoid odontogenic tumour: facts and figures. Oral Oncol. 1999 Mar; 35(2):125-31. http://www.ncbi.nlm.nih.gov/entrez/utils/fref.fcgi?PrId=3048&itool=AbstractPlus-def&uid=10435145&db=pubmed&url=http://linkinghub.elsevier.com/retrieve/pii/S1368-8375(98)00111-0.
6. Kearns GJ, Smith R. Adenomatoid odontogenic tumour: an unusual cause of gingival swelling in a 3-year-old patient.Br Dent J. 1996 Nov 23; 23; 181(10):380-2.
7. Schirmer I, Reichart PA. Adenomatoid odontogenic tumor (AOT) of the mandible: a surgical follow-up.Mund Kiefer Gesichtschir. 2007 Nov; 11(5):291-4.
8. http://www.ncbi.nlm.nih.gov/entrez/utils/fref.fcgi?PrId=3055&itool=AbstractPlus-def&uid=17828424&db=pubmed&url=http://link.springer.de/link/service/journals/10006/bibs/7011005/70110291.htm.
9. Cecotti E, Sforza R, Carzoglio J, Luberti R, Flichman J. El Diagnóstico en Clínica Estomatológica. Editorial Médica Panamericana. 2007.
10. Ide F, Mishima K, Saito I, Kusama K. Rare peripheral odontogenic tumors: report of 5 cases and comprehensive review of the literature.Oral Surg Oral Med Oral Pathol Oral Radiol Endod. 2008 Oct; 106(4):22-8.
11. Buchner A, Sciubba JJ. Peripheral epithelial odontogenic tumors: a review. Oral Surg Oral Med Oral Pathol. 1987 Jun; 63(6):688-97.
12. Curran AE, Miller EJ, Murrah VA Adenomatoid odontogenic tumor presenting as periapical disease Oral Surg Oral Med Oral Pathol Oral Radiol Endod. 1997 Nov; 84(5):557-60. http://www.ncbi.nlm.nih.gov/entrez/utils/fref.fcgi?PrId=3048&itool=AbstractPlus-def&uid=9394389&db=pubmed&url=http://linkinghub.elsevier.com/retrieve/pii/S1079-2104(97)90273-0.